



# ECG DÍA 6

Infarto agudo de miocardio con elevación del ST (IAMEST).

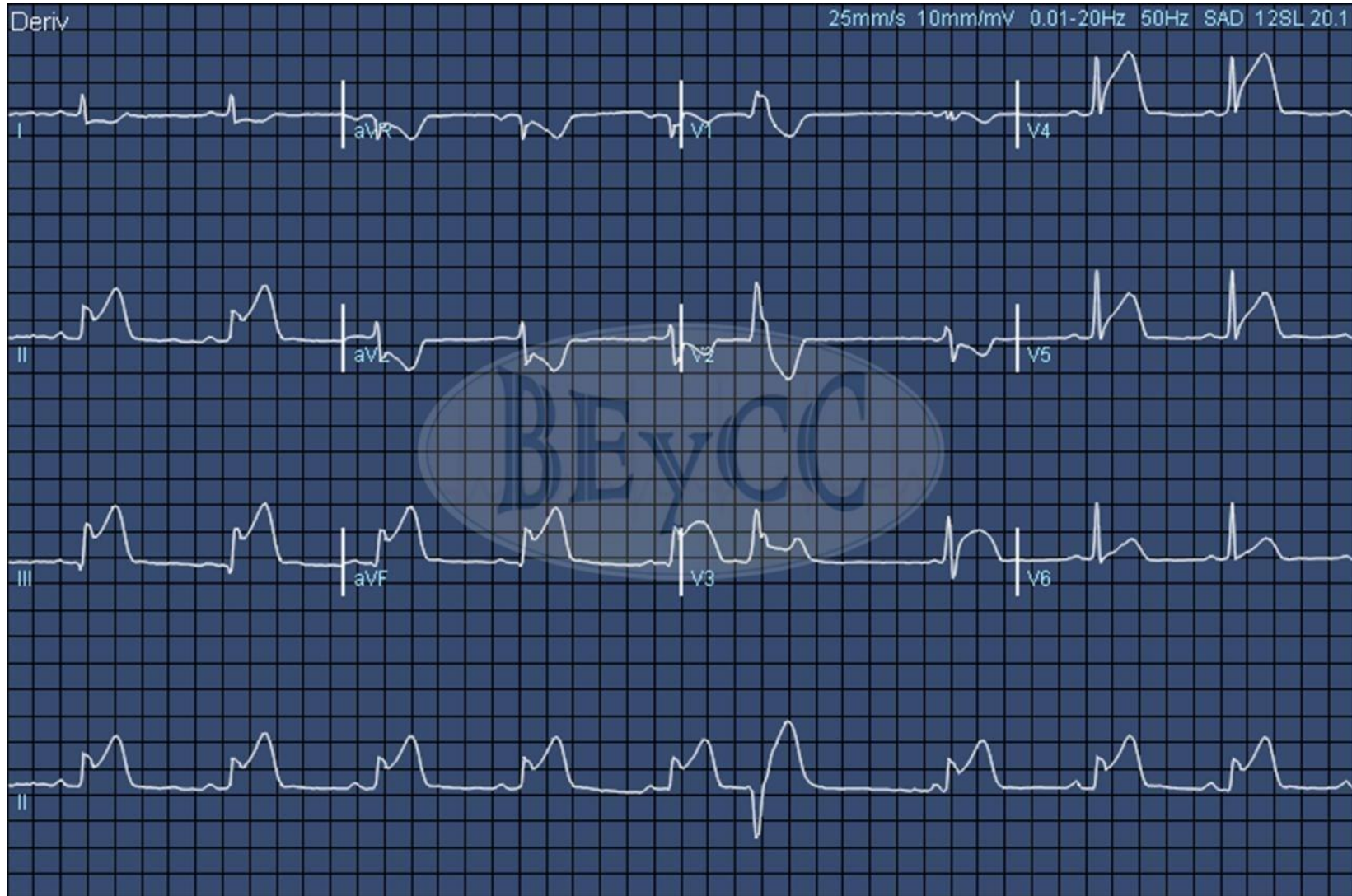
Infarto inferior, posterior y lateral.

Infarto de ventrículo derecho.

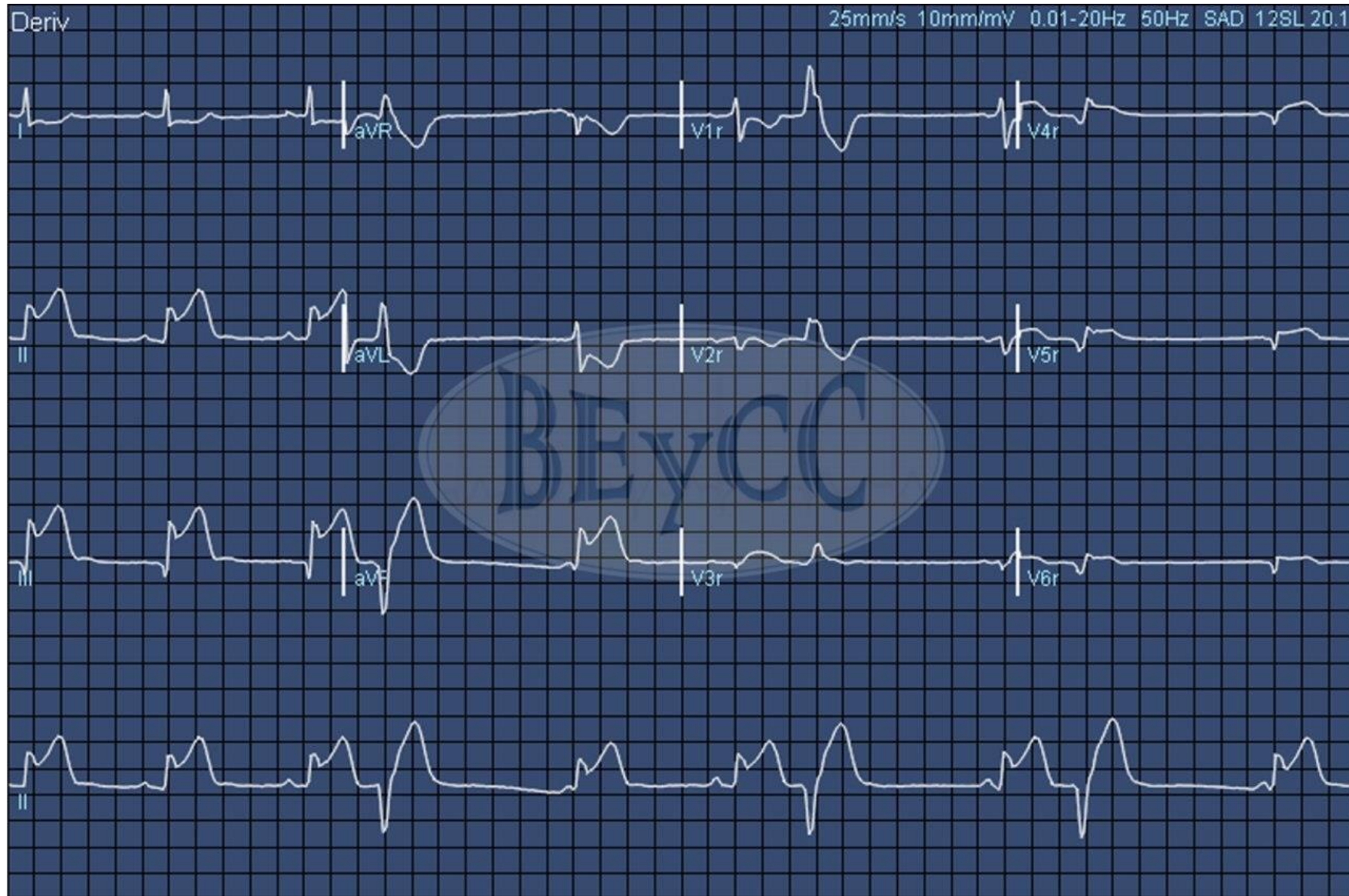
Derivaciones posteriores y derechas. Extrasistolia ventricular.

Manejo inicial del IAMEST en el centro de salud.

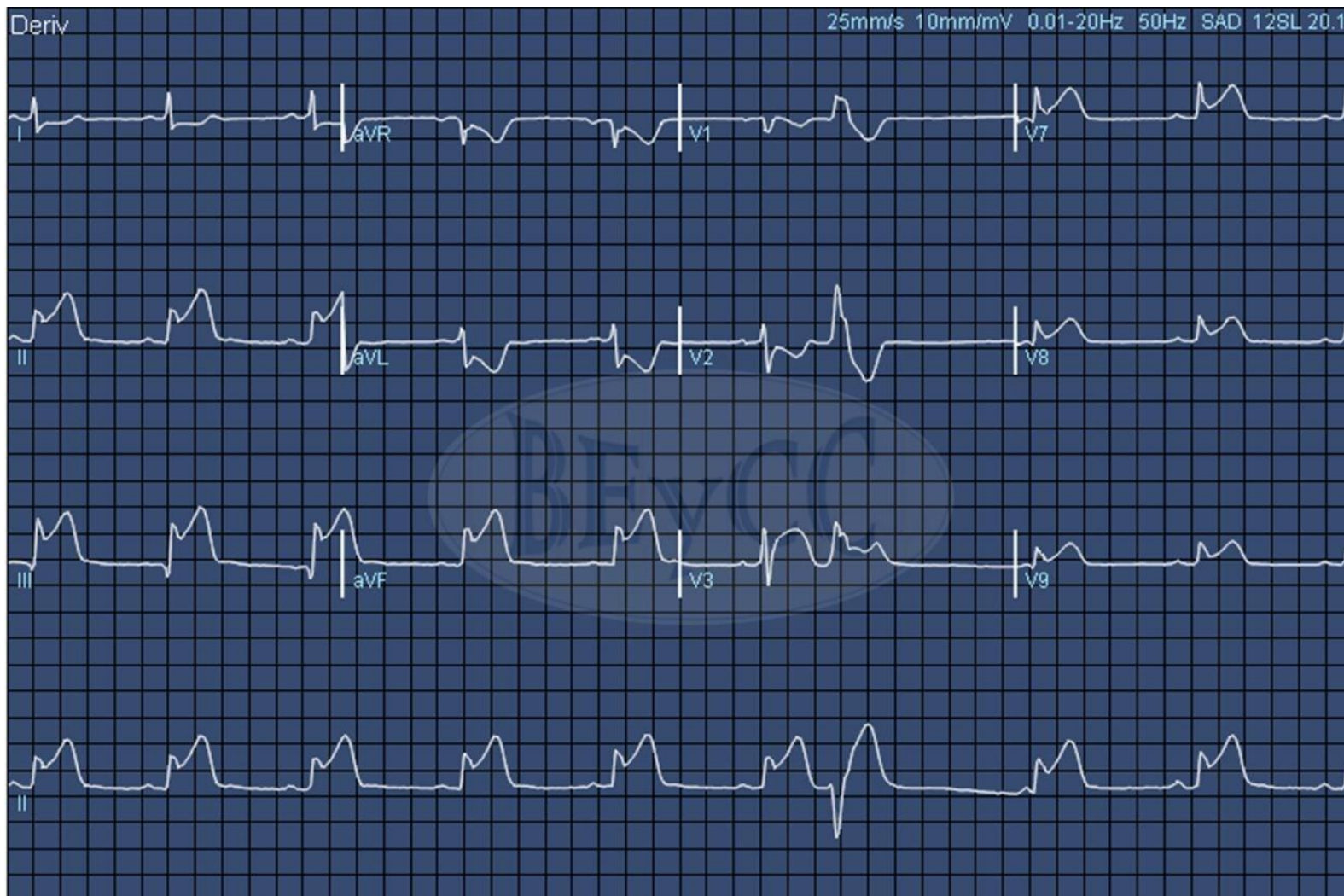Objetivo: Conocer e identificar los signos electrocardiográficos del síndrome coronario agudo con elevación del segmento ST



ECG nº 14. Varón de 63 años, hipertenso. Acude al centro de salud por malestar y dolor en ambos brazos de 4 horas de evolución.



ECG número 15: derivaciones derechas: V3R- V6R



ECG número 16: derivaciones posteriores V7, V8, V9 (aunque no serían imprescindibles en este caso, ¿alguien sabe por qué??).

Por cierto, ¿os llama algo la atención acerca del ritmo? Acordaos de seguir todo el protocolo en todos los ECGs; de lo contrario corremos el riesgo de que se nos pasen cosas por alto.